- Copyright - Il Pensiero Scientifico Editore downloaded by IP 3.137.182.172 Sat, 12 Oct 2024, 06:40:35

Device therapy nello scompenso cardiaco cronico: un caso di cardiomiopatia ipertrofica trattato con terapia di modulazione della contrattilità cardiaca

Felice Gragnano[1,2], Orlando Munciguerra[1,2], Agostino Mattera Iacono[2], Marcello Brignoli[2], Raffaele Chianese[2], Giuseppe Limongelli[3], Miguel Viscusi[2], Paolo Calabrò[1,2]

[1]*Dipartimento di Scienze Mediche Traslazionali, Università degli Studi della Campania "Luigi Vanvitelli", Napoli*
[2]*Divisione di Cardiologia, Dipartimento Cardio-Vascolare, AORN Sant'Anna e San Sebastiano, Caserta*
[3]*Malattie Rare Cardiovascolari, Dipartimento di Scienze Mediche Traslazionali, Università degli Studi della Campania "Luigi Vanvitelli", AORN Ospedali dei Colli-Ospedale Monaldi, Napoli*

Cardiac contractility modulation (CCM) currently represents an innovative therapeutic strategy to improve quality of life and reduce hospitalizations in patients with chronic heart failure with reduced ejection fraction. In contemporary practice, a substantial proportion of patients with heart failure unfortunately remains symptomatic despite guideline-recommended pharmacological therapy and implantation of cardiac resynchronization therapy (CRT) devices. Such patients represent possible candidates for the use of CCM therapy with the goal of improving symptoms, ventricular function and, ultimately, prognosis. In this case report, we describe, for the first time, the use of CCM therapy in a patient with non-obstructive hypertrophic cardiomyopathy and symptomatic chronic heart failure despite optimal medical therapy and CRT.

Key words. Cardiac contractility modulation; Device therapy; Heart failure; Hypertrophic cardiomyopathy.

G Ital Cardiol 2022;23(12 Suppl 2):23S-26S

INTRODUZIONE

Lo scompenso cardiaco rappresenta un problema di assoluto rilievo per la salute pubblica mondiale, mostrando una prevalenza di oltre 64 milioni di pazienti in tutto il mondo ed un impatto maggiore sulla prognosi e sulla qualità di vita dei soggetti affetti da tale condizione[1,2]. Le principali cause di scompenso cardiaco sono la cardiopatia ischemica, la cardiopatia ipertensiva e le cardiomiopatie[1,2]. Nell'ambito delle cardiomiopatie, la cardiomiopatia ipertrofica (CMI) riveste un ruolo importante, considerando la prevalenza della patologia nella popolazione generale (circa 1:500) e la presentazione clinica relativamente frequente con scompenso cardiaco[3–5]. Secondo le attuali linee guida, i pazienti con scompenso cardiaco devono essere trattati mediante l'utilizzo di una terapia medica ottimale (OMT) che, ove indicato, può essere affiancata da una *device therapy* per la resincronizzazione cardiaca (CRT)[1,5,6]. Tuttavia, una percentuale non trascurabile di questi pazienti rimane sintomatica nonostante l'utilizzo di OMT e CRT, mostrando un progressivo peggioramento dei sintomi e della funzione ventricolare sinistra, fino alla necessità di un trapianto cardiaco[1,5,6]. Ad oggi, nei pazienti sintomatici che sono in una fase che precede quella dell'indicazione al trapianto, in attesa di trapianto, o non candidabili a tale trattamento, la modulazione della contrattilità cardiaca (CCM) rappresenta una nuova opportunità di *device therapy* per lo scompenso cardiaco cronico. La terapia con CCM è in grado di migliorare la contrattilità cardiaca (senza aumentare il consumo di ossigeno) e di favorire il rimodellamento cardiaco inverso in pazienti con scompenso cardiaco scarsamente responsivi ad OMT e CRT, dimostrando risultati promettenti in particolare nei casi ad eziologia non ischemica[7].

In questo articolo, descriviamo il primo caso in letteratura di terapia con CCM in un paziente con CMI e scompenso cardiaco cronico sintomatico nonostante l'utilizzo di OMT ed impianto di CRT.

CASO CLINICO

Un uomo di 60 anni, ex fumatore, giungeva alla nostra osservazione dopo accesso in Pronto Soccorso per riacutizzazione di scompenso cardiaco. In anamnesi, il paziente presentava una CMI non ostruttiva con disfunzione ventricolare sinistra, fibrillazione atriale parossistica e frequenti ospedalizzazioni per scompenso cardiaco. Nel 2019, è stato sottoposto ad impianto di defibrillatore cardiaco (ICD-DR) in prevenzione primaria per la morte improvvisa (HCM Risk-SCD 5.6%); nello stesso anno, ha presentato sincope aritmica su tachicardia ventricolare trattata efficacemente dall'ICD con DC shock endocavitario. Nel 2020, per il peggioramento dei sintomi, la presenza di moderata riduzione della frazione di eiezione (FE 38%) e la comparsa di blocco di branca sinistra in assenza di malattia coronarica, è stato sottoposto ad upgrade del dispositivo a CRT-D.

Dopo l'accesso in Pronto Soccorso, il paziente veniva trasferito in unità di terapia intensiva cardiologica e, dopo sta-

© 2022 Il Pensiero Scientifico Editore
Gli autori dichiarano nessun conflitto di interessi.
Per la corrispondenza:
Prof. Paolo Calabrò Dipartimento di Scienze Mediche Traslazionali, Università degli Studi della Campania "Luigi Vanvitelli", Napoli, e Divisione di Cardiologia Clinica a Direzione Universitaria, Dipartimento Cardio-Vascolare, AORN Sant'Anna e San Sebastiano, Via F. Palasciano, 81100 Caserta
e-mail: paolo.calabro@unicampania.it

- Copyright - Il Pensiero Scientifico Editore downloaded by IP 3.137.182.172 Sat, 12 Oct 2024, 06:40:35

bilizzazione del quadro clinico, nel reparto di Cardiologia. All'ingresso in reparto, il paziente mostrava una classe NYHA II-III, con livelli elevati di frammento N-terminale del propeptide natriuretico di tipo B (2311 pg/ml). All'ecocardiogramma, si confermava una riduzione della funzione sistolica (FE 40%, strain globale -9.8%). Ai questionari Minnesota Living with Heart Failure Questionnaire (MLWHF=63) e Kansas City Cardiomyopathy Questionnaire (KCCQ=20.9) si documentava il basso livello di qualità di vita del paziente. Al test del cammino dei 6 min (6MWT), la distanza percorsa era di soli 200 m.

In considerazione del quadro clinico e della nuova riacutizzazione nonostante OMT e CRT, al fine di migliorare la qualità di vita del paziente e ridurre il rischio di nuove ospedalizzazioni, dopo una discussione collegiale che ha coinvolto cardiologi clinici, ecocardiografisti ed elettrofisiologi, e tenuto conto che il paziente rifiutava al momento l'ipotesi di trapianto cardiaco, si poneva indicazione a *device therapy* con CCM. La procedura ha previsto le seguenti fasi (Figura 1):

- mediante accesso vascolare da vena succlavia destra, venivano posizionati due elettrocateteri a fissazione attiva (IS-1 bip Tendrill™ STS, Abbott) sul setto interventricolare ad una distanza tra loro di 2.25 cm;
- ottenuti buoni parametri elettrici, gli elettrocateteri venivano fissati e collegati al dispositivo OPTIMIZER® Smart (Impulse Dynamics), che veniva posizionato in tasca sottocutanea sottoclaveare destra;
- il dispositivo veniva programmato in modo da erogare da entrambi gli elettrocateteri impulsi bifasici ad elevata ampiezza (7.5 V) e lunga durata (20.5 ms) per 7 h al giorno (7 cicli di erogazione di 1 h).

La procedura, eseguita in anestesia locale, veniva conclusa con successo (Figura 2) e senza complicanze. Prima della dimissione, si spiegava al paziente il funzionamento del nuovo dispositivo e la necessità di ricaricarlo per 1 h a settimana.

Al follow-up ambulatoriale a 6 mesi, il controllo del dispositivo mostrava una stimolazione CCM superiore al 99%. Il paziente riferiva un netto miglioramento clinico (sia a riposo che da sforzo) che veniva documentato alla valutazione della classe NYHA (I-II), del 6MWT (distanza percorsa 320 m) e dei questionari per la qualità di vita (MLWHFQ=29; KCCQ=50). Il controllo ecocardiografico mostrava un miglioramento della funzione ventricolare sinistra (FE 45%) e dello strain globale (-11.7%), in particolare a livello settale (Figura 3). Dopo l'inizio della terapia di CCM, il paziente non ha effettuato nuovi accessi in Pronto Soccorso per riacutizzazione di scompenso cardiaco.

DISCUSSIONE

Nei pazienti con CMI e scompenso cardiaco, l'obiettivo terapeutico primario è quello di ottimizzare il trattamento farmacologico per ridurre i sintomi e le riospedalizzazioni e mi-

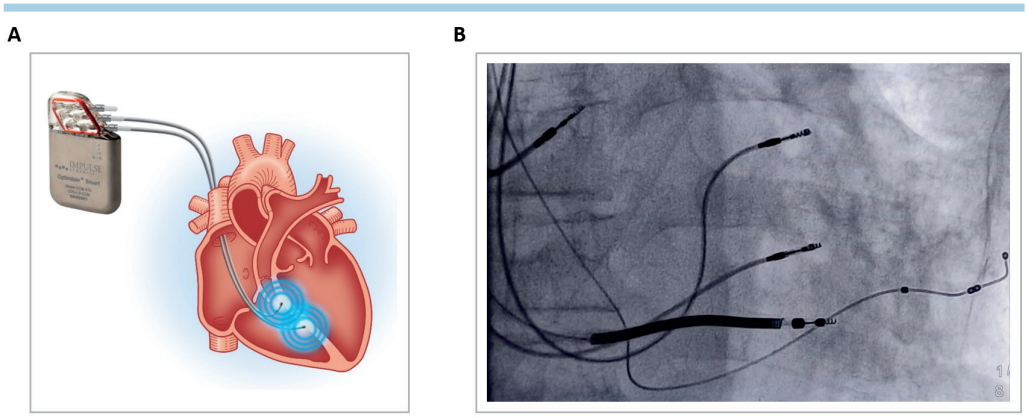

Figura 1. (*A*) Dispositivo OPTIMIZER® Smart per la modulazione della contrattilità cardiaca. (*B*) Immagine post-impianto di OPTIMIZER® Smart in paziente con cardiomiopatia ipertrofica e scompenso cardiaco cronico.

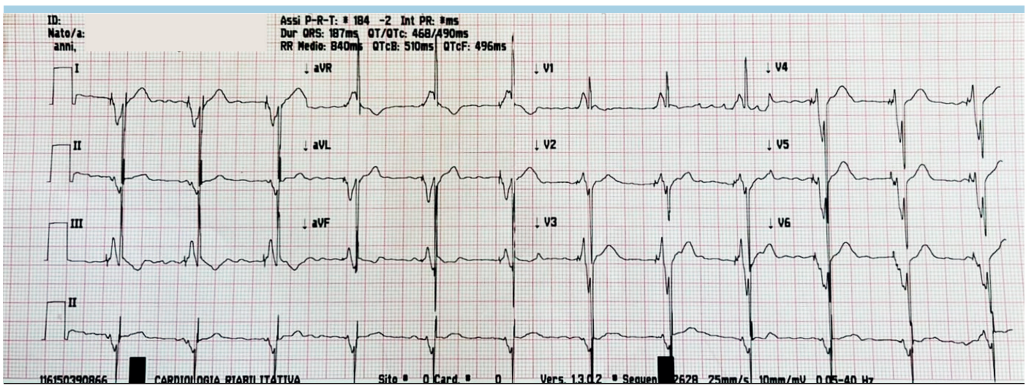

Figura 2. ECG dopo impianto di OPTIMIZER® Smart con erogazione della modulazione della contrattilità cardiaca in periodo refrattario assoluto.

- Copyright - Il Pensiero Scientifico Editore downloaded by IP 3.137.182.172 Sat, 12 Oct 2024, 06:40:35

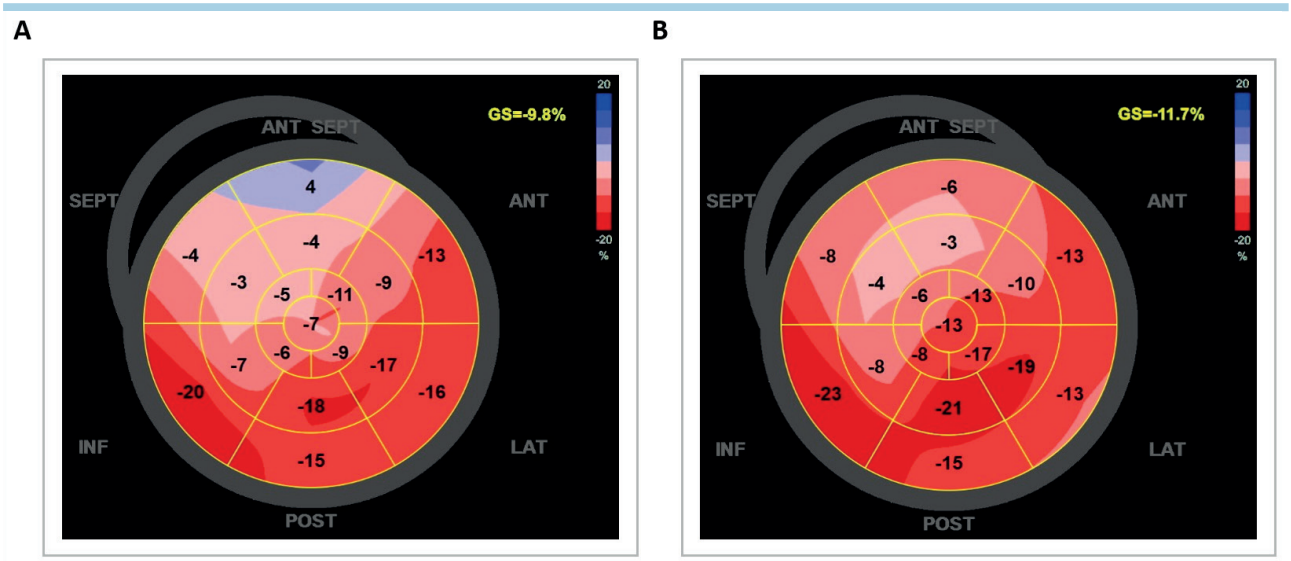

Figura 3. Strain globale (GS) del ventricolo sinistro in paziente con cardiomiopatia ipertrofica e scompenso cardiaco cronico pre- (*A*) e post-terapia di modulazione della contrattilità cardiaca con impianto di OPTIMIZER® Smart (*B*).

gliorare la prognosi. La OMT rappresenta oggi il primo step terapeutico, in accordo alle raccomandazioni delle linee guida[1]. Purtroppo, in alcuni casi, la sola OMT non determina risultati terapeutici adeguati, ed in questo contesto l'utilizzo di una *device therapy* può essere utile per migliorare la gestione e la prognosi dei pazienti con scompenso cardiaco cronico[1,5,6].

Nel caso clinico presentato, la progressione della CMI verso un fenotipo ipocinetico e la comparsa di un blocco di branca sinistra con dissincronia ventricolare hanno richiesto l'impianto di CRT. L'utilizzo di questo primo intervento di *device therapy* ha permesso una stabilizzazione clinica solo momentanea, dimostrandosi insufficiente nel prevenire il peggioramento del quadro clinico e nuove ospedalizzazioni nel medio-lungo termine. Alla luce delle recenti evidenze a supporto della terapia con CCM nei pazienti con scompenso cardiaco cronico e FE ridotta che si dimostrano scarsamente responsivi alla OMT e CRT[7,8], il nostro paziente è stato sottoposto ad un secondo intervento di *device therapy* con CCM. Tale strategia terapeutica prevede una stimolazione non eccitatoria del miocardio nel periodo refrattario del potenziale d'azione e consente nel breve termine di migliorare la contrattilità cardiaca (favorendo la fosforilazione delle proteine sarcomeriche responsabili dell'omeostasi del calcio citosolico) e nel medio-lungo termine di determinare un rimodellamento inverso delle camere ventricolari. Nei pazienti con CMI, la CCM potrebbe essere in grado di reclutare e migliorare la funzione del tessuto miocardico ipertrofico non ancora completamente rimodellato in senso fibrotico. L'impianto di CCM in questo contesto è supportato da studi recenti che indicano come i pazienti maggiormente responsivi alla terapia siano quelli con scompenso cardiaco ad eziologia non ischemica[7]. Nel nostro caso, ad un follow-up di 6 mesi, nel corso dei quali è stata garantita la massima stimolazione con CCM con un programma ottimale di erogazione post-impianto, si è osservato un miglioramento della qualità di vita, dei sintomi e del quadro ecocardiografico, evidenziato alla valutazione degli indici di funzione ventricolare sinistra (in particolare a livello del setto interventricolare, in prossimità dell'impianto dei due cateteri). Il nostro caso clinico è il primo a mostrare i possibili benefici della terapia di CCM in un paziente con CMI non ostruttiva sintomatico nonostante OMT e CRT. Ulteriori studi clinici sono necessari per stabilire il potenziale terapeutico della CCM in pazienti con CMI e scompenso cardiaco cronico.

RIASSUNTO

La modulazione della contrattilità cardiaca (CCM) rappresenta una strategia terapeutica innovativa in grado di migliorare la qualità di vita e ridurre le ospedalizzazioni in pazienti affetti da scompenso cardiaco cronico con ridotta frazione di eiezione. Nella pratica clinica contemporanea, un numero rilevante di pazienti con scompenso cardiaco cronico rimane purtroppo sintomatico nonostante una terapia farmacologica ottimale e l'impianto di dispositivi per la resincronizzazione cardiaca (CRT). Tali pazienti rappresentano oggi dei possibili candidati all'utilizzo della terapia di CCM con l'obiettivo di migliorarne i sintomi, la funzione ventricolare e, potenzialmente, la prognosi. Nel caso clinico presentato descriviamo, per la prima volta in letteratura, l'utilizzo della terapia con CCM in un paziente con cardiomiopatia ipertrofica non ostruttiva e scompenso cardiaco cronico sintomatico con frequenti riospedalizzazioni nonostante terapia medica ottimizzata e l'impianto di CRT.

Parole chiave. Cardiomiopatia ipertrofica; Device therapy; Modulazione della contrattilità cardiaca; Scompenso cardiaco.

BIBLIOGRAFIA

1. McDonagh TA, Metra M, Adamo M, et al. 2021 ESC Guidelines for the diagnosis and treatment of acute and chronic heart failure. Eur Heart J 2021;42:3599-726.

2. Bragazzi NL, Zhong W, Shu J, et al. Burden of heart failure and underlying causes in 195 countries and territories from 1990 to 2017. Eur J Prev Cardiol 2021;28:1682-90.

3. Semsarian C, Ingles J, Maron MS, Maron BJ. New perspectives on the prevalence of hypertrophic cardiomyopathy. J Am Coll Cardiol 2015;65:1249-54.

4. Pelliccia F, Alfieri O, Calabrò P, et al. Multidisciplinary evaluation and management of obstructive hypertrophic car-

- Copyright - Il Pensiero Scientifico Editore downloaded by IP 3.137.182.172 Sat, 12 Oct 2024, 06:40:35

diomyopathy in 2020: Towards the HCM Heart Team. Int J Cardiol 2020;304:86-92.
5. Seferović PM, Polovina M, Bauersachs J, et al. Heart failure in cardiomyopathies: a position paper from the Heart Failure Association of the European Society of Cardiology. Eur J Heart Fail 2019;21:553-76.
6. Killu AM, Park JY, Sara JD, et al. Cardiac resynchronization therapy in patients with end-stage hypertrophic cardiomyopathy. Europace 2018;20:82-8.
7. Fastner C, Yuecel G, Rudic B, et al. Cardiac contractility modulation in patients with ischemic versus non-ischemic cardiomyopathy: results from the MAINTAINED observational study. Int J Cardiol 2021;342:49-55.
8. Kuschyk J, Nägele H, Heinz-Kuck K, et al. Cardiac contractility modulation treatment in patients with symptomatic heart failure despite optimal medical therapy and cardiac resynchronization therapy (CRT). Int J Cardiol 2019;277:173-7.